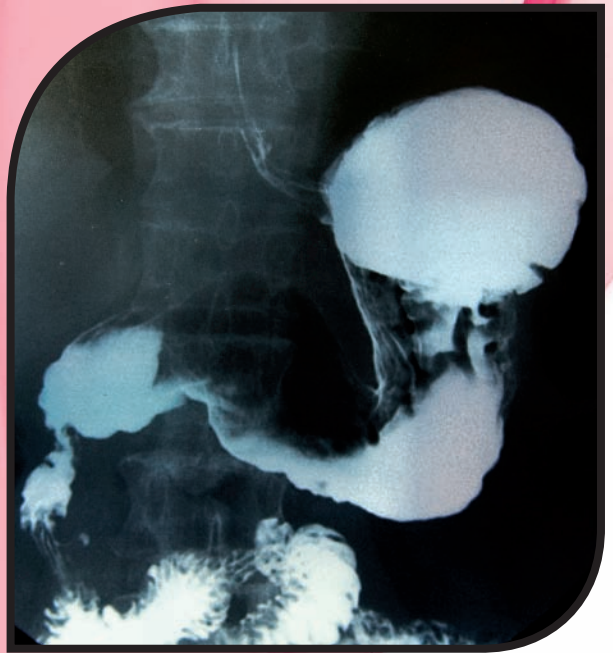

10

Aparato digestivo. Procedimientos relacionados

Los contenidos que aprenderás en esta unidad son:

- 10.1 Anatomía
- 10.2 Fisiología
- 10.3 Patología más frecuente
- 10.4 Procedimientos de intubación o sondaje digestivo
- 10.5 Procedimientos de administración de enemas
- 10.6 Cuidados del paciente ostomizado



10.1 Anatomía

Los órganos del **aparato digestivo** trabajan en conjunto con un fin común, preparar el alimento ingerido para su absorción a través de la mucosa intestinal hacia el aparato circulatorio y el sistema linfático, a fin de que se distribuya por todo el organismo y sirva como nutriente a todas las células. Para que este proceso pueda realizarse es necesario modificar la composición física y química del alimento mediante el mecanismo de la digestión.

Los órganos principales del aparato digestivo conforman un tubo que se extiende a lo largo de las cavidades ventrales del cuerpo. Está abierto en ambos extremos (boca-ano) y se denomina tubo digestivo o tubo gastrointestinal.

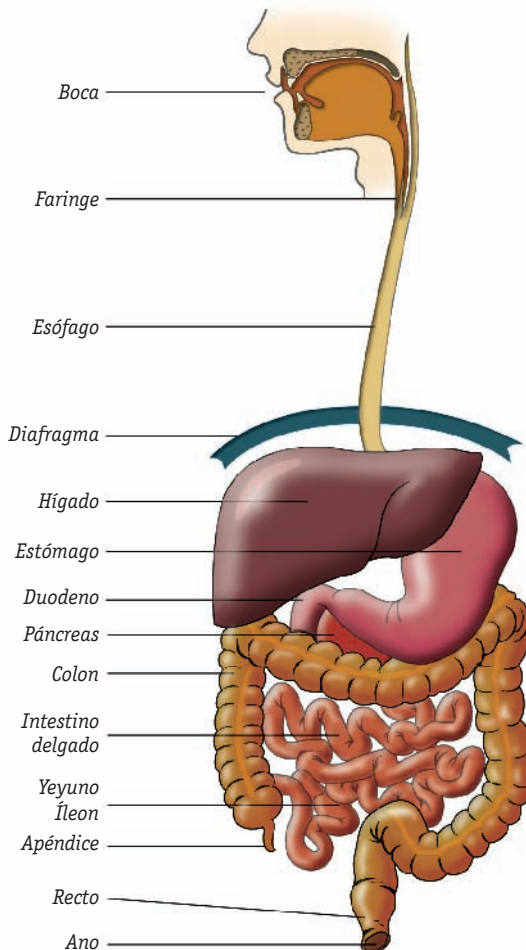


Fig. 10.1. Órganos que componen el aparato digestivo.

Se compone de boca, faringe, esófago, estómago, intestino, recto y ano, además de otros órganos accesorios situados en el tracto digestivo o que desembocan directamente en él, tales como las glándulas salivales, el hígado, la vesícula biliar, el páncreas y el aparato cecal.

En general, las paredes de los órganos que conforman el tubo digestivo están constituidas, de fuera adentro, por cuatro capas de tejido:

- **Serosa:** es la capa más externa y está formada por tejido conjuntivo y peritoneo.
- **Muscular:** formada por dos capas de músculo liso, una de fibras circulares y otra de fibras longitudinales, responsables de los movimientos peristálticos.
- **Submucosa:** formada por tejido conjuntivo. Es la zona más vascularizada e inervada.
- **Mucosa:** constituida por epitelio, con funciones de absorción y secreción, tejido conjuntivo y músculo liso.

Además, presenta dos plexos nerviosos, el de **Auerbach**, situado entre las dos capas musculares, y el de **Meissner**, situado entre la submucosa y la mucosa.

A Boca o cavidad bucal

Es la parte del aparato digestivo encargada de recibir el alimento. Se abre al exterior a través de los labios y se comunica en su parte posterior con la faringe a través del orificio bucofaríngeo o istmo de las fauces. La parte lateral está limitada por los carrillos.

Está formada por una serie de estructuras que le sirven de límite y revestida por una membrana mucosa (Tabla 10.1).

El **diente** está recubierto por:

- **Esmalte**, formado por hidroxapatita de calcio, que recubre la corona.
- **Dentina**, formada por hidroxapatita (65%), colágeno (25%) y agua (10%), que recubre todo el diente.
- **Cemento**, formado por hidroxapatita de calcio (55%) y agua (45%), que recubre la raíz.

B Faringe

Es un tubo, de unos 12 cm de longitud, situado en la parte posterior de la cavidad nasal, la boca y parte de la laringe. Sus paredes están recubiertas por epitelio respiratorio (parte superior) y epitelio escamoso (parte inferior). Sus músculos presentan fibras circulares que facilitan, al contraerse, el proceso de la deglución.

Techo

Está formado por:

- **Paladar duro** (bóveda palatina): constituido por partes de los huesos palatinos y maxilares.
- **Paladar blando** (velo del paladar): separa la boca de la nasofaringe. En su borde inferior (línea media) se encuentra la úvula o campanilla.

Lengua

Es una estructura muscular recubierta de mucosa que constituye el suelo de la boca. Presenta una punta o vértice, una raíz, una cara inferior y una cara superior o dorso. En el dorso se sitúan las papilas gustativas (en las que reside el sentido del gusto), que pueden ser de varios tipos:

- **Filiformes:** tienen forma cónica y son delgadas y numerosas; se localizan en la porción anterior.
- **Fungiformes:** tienen una cabeza grande con una base estrecha, contienen los botones gustativos y se localizan en la punta y el borde de la lengua.
- **Circunvaladas:** son las de mayor tamaño y se disponen en forma de V por delante del surco terminal.
- **Foliadas:** son unos surcos y elevaciones que aparecen cercanos a la parte posterior del borde de la lengua.

En la cara inferior presenta un pliegue medio de la mucosa, llamado **frenillo**, que se une a la parte inferior de la boca, donde está fijado.

Glándulas salivales

Son las encargadas de secretar saliva a la cavidad bucal a través de un conducto.

- **Parótidas (dos):** se sitúan debajo y delante del conducto auditivo externo, desembocan en la cavidad bucal a través del conducto de Stenon.
- **Submaxilares (dos):** se sitúan en la parte posterior del suelo de la boca, desembocan en ella a través del conducto de Warton.
- **Sublinguales (dos):** se sitúan debajo de los lados de la lengua, desembocan en el suelo de la boca a través de los conductillos de Rivinus.

Dientes

Están constituidos por un tejido conjuntivo especializado, denominado pulpa dentaria, donde se alojan una arteria nutricia, una vena y un nervio. Están cubiertos por una serie de tejidos calcificados: esmalte, dentina y cemento.

Partes de un diente:

- **Raíz:** es la parte que queda dentro del hueso (alveolos), está cubierta por cemento y abierta en su parte inferior por el agujero apical, que da paso al paquete vasculonervioso.
- **Cuello:** es la porción que separa la corona de la raíz.
- **Corona:** es la parte superior y externa, está cubierta por el esmalte y la dentina.

Según su función pueden ser:

- **Incisivos:** encargados de cortar los alimentos. Son un total de ocho en la dentadura definitiva.
- **Caninos o colmillos:** ayudan a cortar y desgarrar los alimentos, son un total de cuatro.
- **Premolares:** se sustituyen por los molares en la dentadura definitiva, ayudan a triturar los alimentos. Son ocho.
- **Molares:** encargados de aplastar y triturar los alimentos, pueden existir hasta 20.

Tabla 10.1. Estructura de la boca.

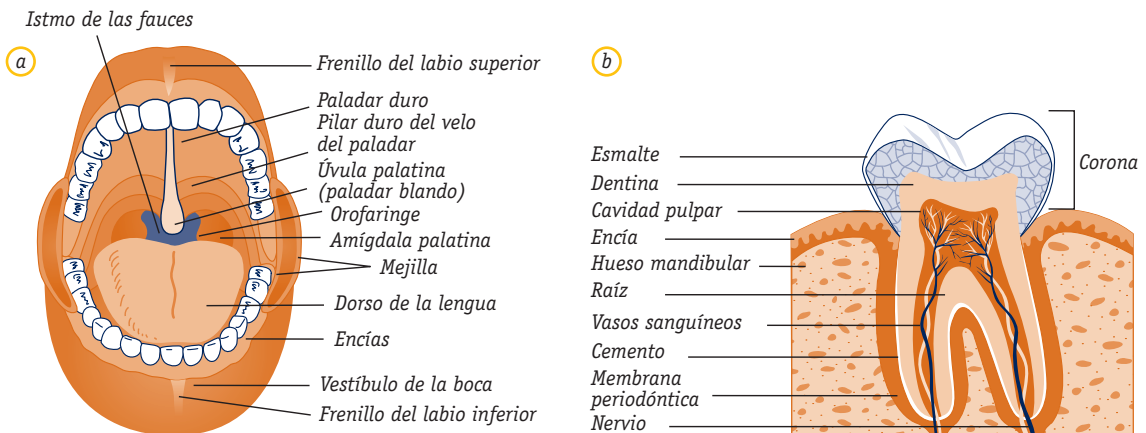


Fig. 10.2. Cavidad bucal: a) estructura de la boca; b) estructura de un diente.

La faringe está dividida en tres partes:

- **Nasofaringe** (comunica con la bucofaringe): donde se localizan las amígdalas faríngeas (adenoides). En su parte lateral están los orificios de las trompas de Eustaquio, que comunican con el oído medio.
- **Bucofaringe** (comunica con la cavidad bucal): es el inicio de la vía digestiva. Entre los pliegues de sus paredes se situán las amígdalas palatinas.
- **Laringofaringe** (comunica con la laringe): se sitúa detrás de la laringe. En este punto se cruzan las vías respiratoria y digestiva. Se continúa con el esófago (parte posterior) y con la laringe (parte anterior). Aquí se localiza la epiglotis.

C Esófago

Es un tubo (conducto) de unos 25 cm de largo que une la faringe con el estómago, se extiende desde la 6.^a vértebra cervical (a nivel del cuello) hasta la 11.^a dorsal (a nivel del cardias). Atraviesa el músculo diafragma y se sitúa por detrás de la tráquea y del corazón y por delante de la columna vertebral.

Su pared muscular está compuesta por dos capas, una externa de fibras longitudinales y otra interna de fibras circulares, encargadas de facilitar el movimiento y el avance del bolo alimenticio. Presenta dos esfínteres, uno superior (**hipofaríngeo**), que permanece cerrado durante el reposo, y otro inferior (**gastroesofágico**), que se cierra para evitar el reflujo del estómago.

Desde un punto de vista topográfico se diferencian en él tres zonas: esófago cervical, esófago torácico y esófago abdominal.

Su función principal consiste en conducir los alimentos y los líquidos hacia el estómago.

D Estómago

Es un órgano hueco en forma de bolsa alargada, de unos 25 cm de longitud y de 10 a 15 cm de diámetro transversal. Está situado en el epigastrio e hipocondrio izquierdo, por debajo del hígado y de parte del diafragma. Está fijo, tanto en su parte superior (unión gastroesofágica) como en la inferior (unión gastroduodenal). Desde el punto de vista anatómico se pueden diferenciar varias partes:

- **Cardias:** es la zona de unión con el esófago a través del esfínter superior. Da entrada al estómago.
- **Fundus o zona superior:** se sitúa inmediatamente por debajo del diafragma y por encima del nivel de entrada del esófago.

- **Cuerpo:** situado entre el fundus y el antro. Supone la mayor parte del estómago.
- **Antro:** es la parte que une el estómago con el duodeno a través de la porción pilórica o esfínter inferior.

El estómago presenta dos curvaturas, una mayor (convexa) y otra menor (cóncava), que se extienden desde el cardias al píloro.

Estructura de la pared

- Parte externa rodeada de peritoneo.
- La capa muscular se subdivide en tres capas de fibras: la externa está dispuesta en sentido longitudinal; la media, en sentido circular, y la interna, en oblicuo. En los esfínteres pilórico y cardial la musculatura es lisa.
- La submucosa está muy vascularizada (ramas del tronco celiaco y arteria coronaria).

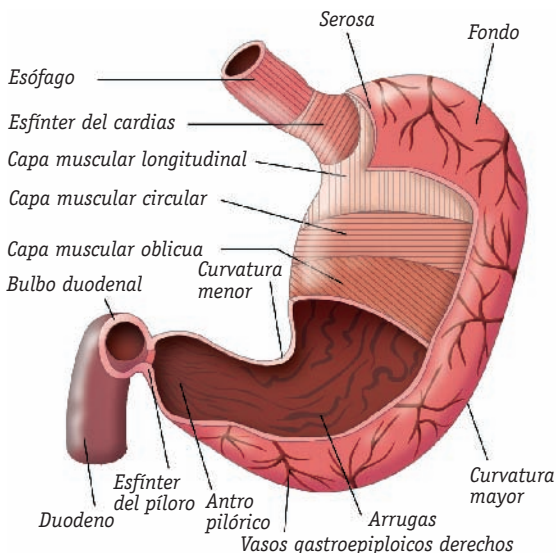


Fig. 10.3. Partes del estómago y estructura de su pared.

- La capa interna o mucosa es de carácter glandular:
 - En los dos tercios proximales y en el fundus las glándulas contienen células parietales, secretoras de ácido clorhídrico (HCl), H₂O y factor intrínseco de Castle.
 - En el antro y en el cuerpo hay células principales, que secretan mucina y pepsina.
 - En el cardias hay células epiteliales, que secretan moco y gastrina.

Toda la superficie de la mucosa presenta unos profundos pliegues para aumentar la superficie de contacto (entre el alimento y la secreción gástrica).

Funciones

- Almacenamiento de los alimentos hasta su digestión.
- Secreción de HCl, H₂O, factor intrínseco y hormonas como la gastrina.
- Mezcla los alimentos y los divide en partículas más pequeñas.
- Absorción de sustancias como: agua, alcoholes, etc.

E Intestino

Es un tubo que se extiende desde el píloro hasta el ano. Se subdivide en dos partes: intestino delgado e intestino grueso.

Intestino delgado

Se extiende desde el píloro hasta la unión ileocecal, tiene una longitud de unos 6 m y 2,5 cm de diámetro. Sus asas se enrollan de manera que ocupan la mayor parte de la cavidad abdominal. Está formado por duodeno, yeyuno e íleon.

Duodeno	Es la primera parte del intestino delgado; de localización retroperitoneal. Tiene forma de C al adaptarse a la cabeza del páncreas. En su parte media desembocan el conducto colédoco (hepático) y el de Wirsung (pancreático), formando la ampolla de Vater (localizada en la carúncula mayor). En la carúncula menor (situada por encima de la anterior) desemboca el conducto de Santorini (pancreático accesorio) y las glándulas de Brunner . Su vascularización depende de la arteria mesentérica y sus ramas.
Yeyuno-íleon	Está suspendido de la pared abdominal gracias al mesenterio. Se dispone en asas que ocupan la cavidad abdominal, todas ellas dotadas de gran movilidad. En su parte inferior contiene la válvula ileocecal, que sirve de separación con el ciego.

Tabla 10.2. Partes del intestino delgado.

Estructura de las microvellosidades

La capa mucosa está formada por una serie de pliegues permanentes o **válvulas conniventes**, que se extienden hasta la capa submucosa y están tapizadas por las **vellosidades**; cada una de ellas contiene una arteriola, una vénula, un vaso linfático (quilífero) y un plexo capilar. Las células de las vellosidades contienen pequeñas proyecciones o **microvellosidades**, que incrementan considerablemente la superficie de cada célula.

En él se localizan las placas de **Peyer** (foliculos linfoides), que colaboran en los procesos inmunitarios, y las glándulas de **Lieberkühn** y de **Brunner**, que secretan moco y enzimas digestivas.

Funciones

- Absorción de los productos terminales de la digestión.
- Secreción de las hormonas que ayudan a regular la secreción de jugo intestinal, bilis y jugo pancreático.

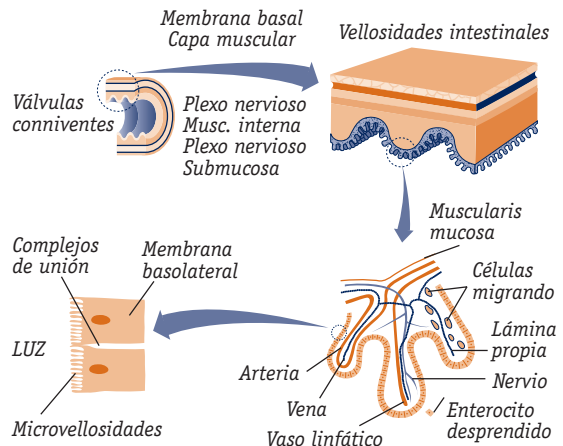


Fig. 10.4. Histología de la pared del intestino delgado.

Intestino grueso

Se extiende desde la válvula ileocecal (que cierra la abertura del intestino delgado) hasta el ano. Tiene una longitud de 1,5 a 2 m. Está formado por el ciego, el colon y el recto. La capa muscular en su parte externa (longitudinal) se dispone en tres bandas o tenias.

Ciego	Forma un fondo de saco situado en la fosa ilíaca derecha, del que parte el apéndice, de unos 6 o 7 cm de longitud. Está recubierto por el peritoneo.
Colon	Colon ascendente: asciende verticalmente desde el ciego hasta el borde inferior del hígado. Colon transverso: cruza el abdomen desde el ángulo hepático, situado en el cuadrante superior derecho, hasta el ángulo esplénico, situado en el cuadrante superior izquierdo. Colon descendente: desciende verticalmente desde el ángulo esplénico hasta el cuadrante inferior izquierdo. Sigmoides: tiene forma de S. Es la porción distal, se une con el recto y sale fuera de la cavidad peritoneal.
Recto	Constituye la última porción del intestino grueso, tiene una longitud de unos 20 cm, se abre al exterior por medio del esfínter anal, a través del ano.

Tabla 10.3. Partes del intestino grueso.

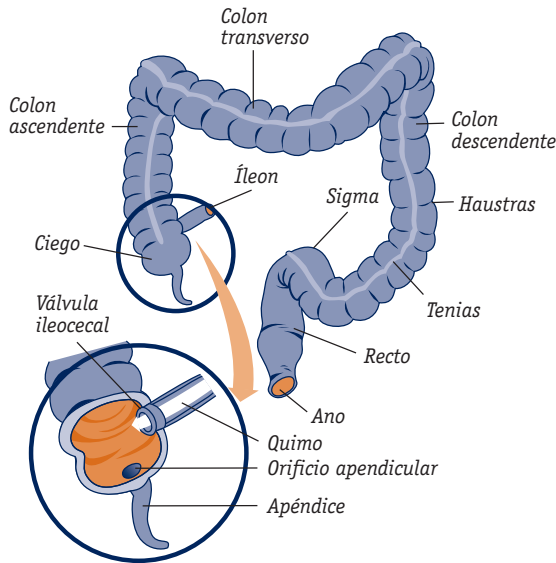


Fig. 10.5. Intestino grueso y válvula ileocecal.

👉 Funciones

- Absorción de agua.
- Eliminación de los productos de desecho.

F Hígado

Es un órgano accesorio del aparato digestivo que ocupa la mayor parte del hipocondrio derecho y parte del epigastrio. Tiene un peso aproximado de 1500 g. Es el encargado de secretar la bilis y conducirla hasta el intestino delgado. Se compone de cuatro **lóbulos**:

- Derecho: dividido a su vez en lóbulo derecho propiamente dicho, lóbulo caudado o de Spiegel y lóbulo cuadrado.

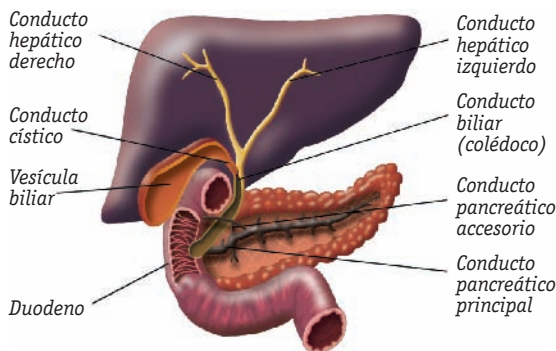


Fig. 10.6. Hígado, vesícula biliar y páncreas con sus conductos.

- Izquierdo: separado del derecho por el ligamento falciforme.

Cada lóbulo se divide a su vez en lobulillos, o **sinusoides**, por vasos sanguíneos de pequeño calibre y cordones fibrosos; constituyendo la unidad anatómica del hígado.

Estructura de los lobulillos hepáticos

Tienen forma de cilindros hexagonales formados por células hepáticas (hepatocitos y células de Kupffer), que se disponen alrededor de una vena centro-lobulillar y que se irradian hacia la periferia. En esta zona se disponen ramas de la arteria hepática, del sistema porta y del conducto hepático.

Los **conductos biliares** (encargados de conducir la bilis producida en el hígado), se unen formando dos conductos de mayor calibre (derecho e izquierdo). Éstos se juntan para formar el **conducto hepático**, que a su vez se une al **conducto cístico** (proveniente de la vesícula biliar) para formar el **conducto colédoco**, que desemboca en el duodeno a través de la ampolla de Vater.

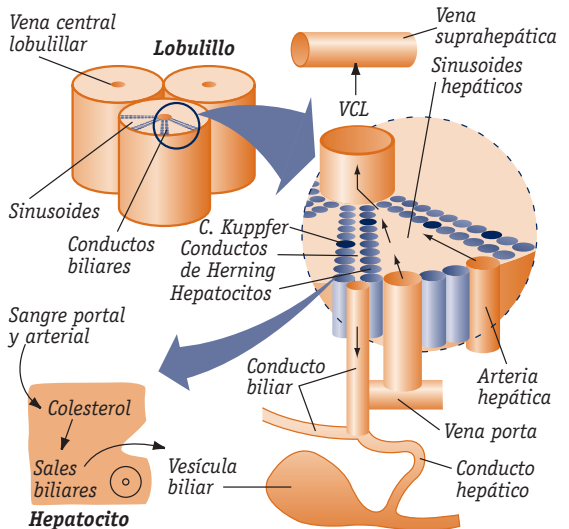


Fig. 10.7. Estructura del lobulillo hepático. C: conducto.

👉 Funciones

- Secreción de la bilis.
- Destrucción de los corpúsculos sanguíneos caducos.
- Metabolismo de los hidratos de carbono, los lípidos y las proteínas.
- Almacenamiento de cobre, hierro, vitaminas y glucógeno.

G Vesícula biliar o colecisto

Está situada en la cara inferior del hígado y unida a él a través de tejido conectivo, peritoneo y vasos sanguíneos. Tiene forma de bolsa de 5-10 cm de longitud. En ella se distinguen cuatro partes: fondo, cuerpo, infundíbulo y cuello, que une el cuerpo vesicular al conducto cístico.

👉 Funciones

- *Almacena y concentra la bilis para enviarla al duodeno durante la digestión.*
- *Emulsiona las grasas favoreciendo su absorción.*

H Páncreas

Es una glándula blanda y lobulada situada en la parte alta del abdomen, entre el duodeno y el bazo. Desde el punto de vista anatómico presenta tres partes: una cabeza (siguiendo una curva en C sobre el duodeno), un cuerpo y una cola, que se dirigen hacia la izquierda, cruzando la columna vertebral.

Su interior está recorrido por un **conducto** principal o **pancreático**, que se une al colédoco y desemboca en el duodeno, y otro accesorio o **conducto de Santorini**, que desemboca en el duodeno por encima de la carúncula mayor. Está compuesto por dos tipos de tejido glandular:

- Uno de carácter **exocrino**, formado por células acinares, que secretan el jugo pancreático y lo liberan en el duodeno, en la ampolla de Vater, a través del conducto de Wirsung. También secretan las enzimas amilasa, lipasa y peptidasa.
- Otro de carácter **endocrino**, formado por las células de los islotes de Langerhans, que secretan insulina (células β) y glucagón (células α).

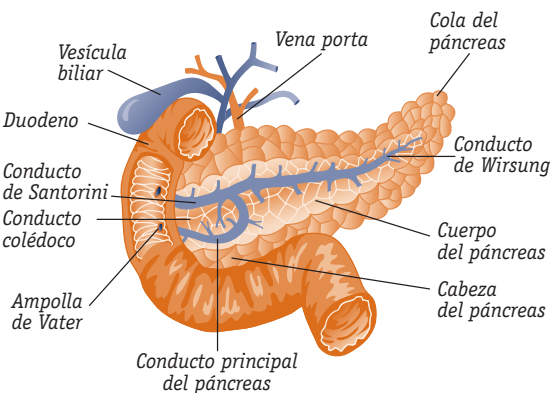


Fig. 10.8. Estructura del páncreas.

I Peritoneo

Es la membrana que cubre casi todos los órganos del aparato digestivo. Está formada por dos capas:

- **Parietal:** reviste las paredes de la cavidad abdominal; de ella parte el mesenterio, que mantiene unido el intestino con parte del estómago y del hígado.
- **Visceral:** reviste el exterior de los órganos abdominales.

10.2 Fisiología

El objetivo de la digestión consiste en alterar los alimentos mediante una acción química, transformándolos en formas simples y sencillas, fácilmente absorbibles por la sangre y que puedan ser utilizados por los distintos tejidos del organismo según sus necesidades. En este proceso colaboran las glándulas salivales, el hígado, la vesícula biliar y el páncreas.

Los alimentos son digeridos pasando por cuatro etapas:

- Ingestión, masticación, insalivación y deglución.
- Digestión gástrica.
- Absorción intestinal.
- Excreción.

A Ingestión-masticación-insalivación-deglución

El proceso de preparación de los alimentos para su absorción se inicia en la boca (**ingestión**). Durante la **masticación**, los dientes desgarran, cortan y trituran los alimentos, reduciendo el tamaño de las partículas alimenticias que se mezclan con la saliva (**insalivación**) que actúa disolviendo y lubricando estos alimentos para formar el bolo alimenticio. La saliva contiene: agua (96 %), moco, iones, enzimas (ptialina, lisozima) que intervienen en la digestión de los hidratos de carbono, etc.

La **deglución** es el mecanismo por el cual el bolo alimenticio pasa a la faringe y luego al esófago. El proceso se lleva a cabo en varias etapas:

Primera etapa (voluntaria)	La lengua impulsa el bolo alimenticio hacia el esófago, se bloquea el orificio de la boca y por la acción muscular, la epiglotis cierra la nasofaringe (elevando la laringe) y, así, el bolo alimenticio se desliza por detrás de la epiglotis entrando en la faringe. Este proceso dura unos segundos.
Segunda y tercera etapas (involuntarias)	El bolo alimenticio es impulsado por las contracciones reflejas de la faringe y los movimientos peristálticos del esófago hasta llegar al estómago, en el que desemboca gracias a la apertura del cardias.

Tabla 10.4. Etapas de la digestión.

B Digestión gástrica

Cuando el alimento ha llegado al estómago, el cardias se cierra para evitar el reflujo del contenido gástrico hacia el esófago. En el proceso de la digestión, el estómago desempeña tres funciones fundamentales: almacenamiento, mezcla y vaciamiento.

Almacenamiento
Las paredes musculares del estómago están dotadas de una gran capacidad de dilatación para adaptarse y poder recibir todo el volumen de alimentos ingeridos.
Mezcla
La mezcla de los alimentos se produce como consecuencia de los movimientos estomacales (ondas mezcladoras u ondas tónicas), la secreción de moco y de los jugos gástricos: HCl, enzimas (pepsina y lipasa gástrica) y factor intrínseco, lo que da lugar a que se forme el quimo , que presenta un aspecto lechoso y semiliquido. En el estómago, además de las ondas de mezcla, se producen unas ondas peristálticas que progresan desde el cuerpo hacia el píloro, haciendo que el quimo vaya acumulándose en la zona prepilórica, ejerciendo una presión que va aumentando hasta provocar la apertura del esfínter pilórico, permitiendo su paso al duodeno.
Vaciamiento
Está en función del grado de fluidez del quimo y de la receptividad del intestino delgado (en especial, del duodeno).

Tabla 10.5. Proceso de la digestión y función gástrica.

C Absorción intestinal

Antes de que el quimo pase al duodeno, en este se liberan las hormonas **secretina** (que es transportada por la

sangre hasta el páncreas, donde estimula la liberación de los jugos pancreáticos) y **pancreocinina**, procedentes del páncreas, que producen el vaciamiento gástrico cuando el contenido duodenal ha sido alcalinizado. La velocidad de vaciamiento depende tanto del duodeno como del resto del intestino, gracias a la producción y acción de la hormona enterogastrona y a un reflejo enterogástrico.

Intestino delgado

Cuando el alimento llega al intestino delgado, se producen una serie de **movimientos mezcladores** y peristálticos, debidos a la contracción refleja de su pared muscular, que permiten la mezcla y el avance del quimo, ayudado por las secreciones pancreáticas, biliares y de las propias glándulas intestinales de Brunner y Lieberkühn. De este modo, el quimo que está en contacto con la mucosa es renovado constantemente, facilitando así la absorción de todos los principios inmediatos y otros elementos y sustancias.

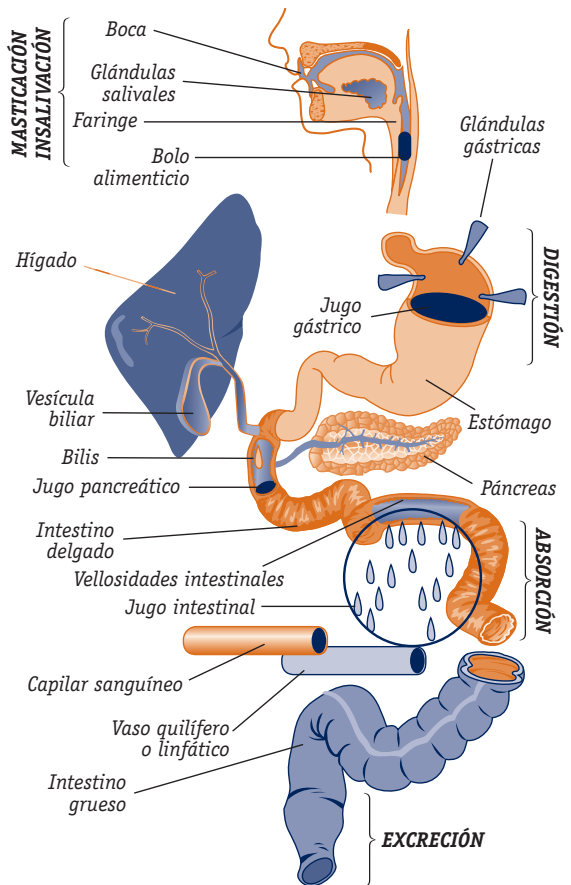


Fig. 10.9. Proceso de la digestión de los alimentos.

La superficie de absorción de la pared intestinal aumenta considerablemente gracias a los pliegues de sus

vellosidades. Para facilitar el proceso de absorción, los principios inmediatos deben desdoblarse en elementos más sencillos que puedan atravesar la pared intestinal hacia la circulación sanguínea:

- Los hidratos de carbono se desdoblan en monosacáridos.
- Las proteínas, en péptidos y aminoácidos.
- Las grasas, en ácidos grasos y monoglicéridos.

En el intestino delgado se reabsorben el 85-90 % de:

- El agua.
- Los iones sodio, potasio, cloruro, bicarbonato, hierro y calcio.
- Las vitaminas.

- **Jugo pancreático:** compuesto por las enzimas amilasa (transforma el almidón en maltosa), lipasa (transforma las grasas en ácidos grasos y glicerina) y proteasa (transforma las proteínas en péptidos y aminoácidos).
- **Jugo intestinal:** compuesto por las enzimas lipasa, peptidasa (transforman los péptidos en aminoácidos), amilasa y disacaridasa.
- **Jugo biliar:** compuesto por agua, pigmentos y sales. Transforma las grasas en glicerol y otros compuestos.

Intestino grueso

Cuando el quimo llega a la válvula ileocecal, los movimientos del intestino delgado hacen que se abra el esfínter (mediante un mecanismo reflejo), dejando que pase al colon.

Los movimientos del colon favorecen el almacenamiento y la deshidratación de su contenido. Aquí no se produce ningún tipo de digestión, por lo que prácticamente no se secretan enzimas, solamente grandes cantidades de moco que lubrican la pared intestinal y protegen su mucosa.

En el intestino grueso se reabsorbe lo que queda de:

- El agua.
- Los electrólitos (sodio, potasio, cloruro y bicarbonato).
- Algunos ácidos grasos.
- Vitaminas (K y B).

La absorción está favorecida por la secreción de moco de las glándulas de Lieberkühn.

En la segunda mitad del intestino grueso se produce el almacenamiento de materias fecales debido a los movimientos de propulsión generados en esta zona.

D Excreción

Tiene como finalidad la expulsión de los residuos de la digestión después de la absorción de las sustancias nutritivas.

Consiste en la salida de material fecal a través del ano debido a una relajación de los esfínteres anales (externo e interno), producida por un mecanismo reflejo, por la compresión de las paredes abdominales y las contracciones del colon y del recto.

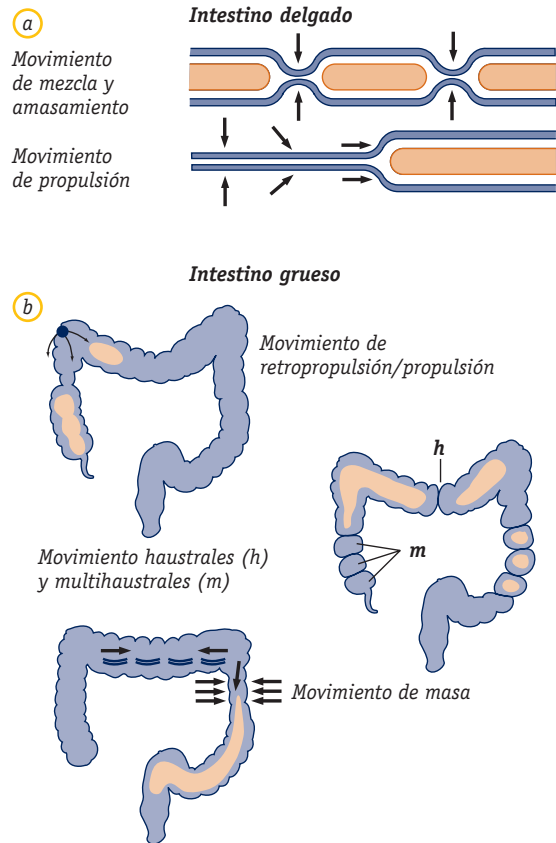


Fig. 10.10. Movilidad: a) del intestino delgado; b) del intestino grueso.

10.3 Patología más frecuente

A Cavidad bucal

Estomatitis

Es la inflamación de la mucosa bucal que aparece de forma circunscrita o difusa. Puede ser de origen primario o

secundario después de la administración de antibióticos tras sufrir ciertas enfermedades que afectan a la sangre, intoxicaciones, quemaduras, procesos febriles, etc.

Cursa con dolor, enrojecimiento, inflamación, escozor y halitosis. Puede desencadenar otras alteraciones como:

- **Gingivitis:** es la inflamación de las encías. Sus síntomas coinciden con los de la estomatitis.
- **Glositis:** es la inflamación de la mucosa lingual. Cursa con aparición de enrojecimiento y brillo en la superficie lingual, escozor y dolor, sobre todo con la ingestión de alimentos irritantes.

B Faringe

Faringitis

Es la inflamación de la mucosa faríngea. Suele formar parte de los procesos que afectan a las vías respiratorias superiores. Su aparición está favorecida por el contacto con sustancias irritantes (alcohol, tabaco, polvo). Los síntomas más frecuentes son tos, irritación de garganta, dolor, sensación de quemazón, fiebre y dificultad para tragar.

Amigdalitis

Es la inflamación aguda de la orofaringe que afecta a las glándulas palatinas. Es una enfermedad muy frecuente que a veces aparece asociada a enfermedades infecto-contagiosas (varicela, sarampión) y a enfermedades generales graves (trastornos del sistema hematopoyético), etc.

Produce enrojecimiento local de las amígdalas, dolor, dificultad para tragar, cefalea, hipertermia y escalofríos.

C Esófago

Síndrome esofágico

Cuadro patológico que se caracteriza por la aparición de los siguientes signos y síntomas:

- **Disfagia:** sensación de detención retroesternal del bolo alimenticio.
- **Odinofagia:** deglución dolorosa.
- **Regurgitación:** retorno a la boca de los alimentos procedentes del esófago.
- **Sialorrea:** emisión de gran cantidad de saliva.
- **Pirosis:** sensación de ardor por reflujo del contenido gástrico.
- **Aerofagia:** evacuación súbita de aire deglutido.
- **Esofagorragia:** expulsión de vómito con sangre.

Megaesófago o achalasia

Es la dilatación difusa de la pared del esófago, generalmente de carácter congénito y de origen desconocido. Cursa con disfagia intermitente hasta llegar a hacerse permanente, odinofagia retroesternal o interescapular, regurgitación tras unas horas de la ingesta y además puede producir esofagitis secundaria.

Divertículos

Son dilataciones circunscritas de la pared del esófago a modo de bolsas, en comunicación con la luz esofágica a través de un orificio o conducto. Pueden producirse por incoordinación motora (divertículos de pulsión) o por retracciones de los ganglios linfáticos (divertículos de tracción).

Cursan con epigastralgias, regurgitación, hipo, disfagia e incluso a veces producen disnea y palpitaciones.

Varices esofágicas

Son dilataciones de las venas del esófago que suelen aparecer en el tercio inferior y debido, generalmente, a hipertensión portal.

No presentan ningún tipo de síntomas hasta su rotura, que se diagnostica por la aparición de hemorragias copiosas.

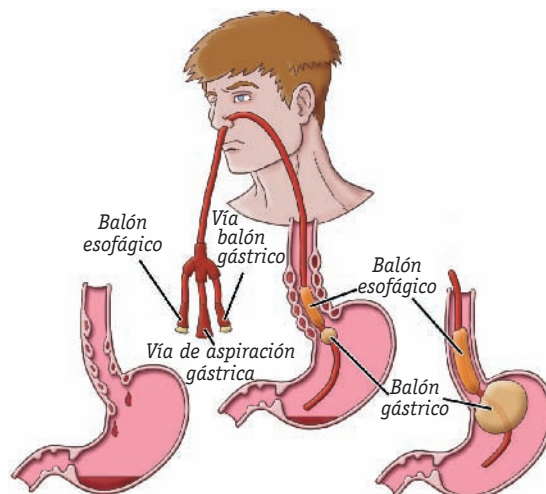


Fig. 10.11. Paciente con una sonda esófago-gástrica por varices esofágicas.

Esofagitis

Es la inflamación aguda o crónica de la mucosa de la pared esofágica.

Los síntomas más frecuentes son: dolor retroesternal, que se irradia durante el proceso de la deglución; piro-sis, disfagia y hemorragias ocultas por la presencia de ulceraciones.

D Estómago

Gastritis

Es la inflamación de la mucosa que recubre la pared del estómago. Puede ser:

- **Aguda:** se desarrolla en un corto espacio de tiempo por causas generalmente exógenas (ingestión de alcohol, ciertos medicamentos, toxoinfecciones, estrés), que destruyen la barrera mucosa del estómago, produciéndose una acidosis que daña los tejidos. Cursa con dolores epigástricos, náuseas, vómitos, anorexia, halitosis y alteraciones del estado general.
- **Crónica:** generalmente es de carácter inespecífico, difusa y rara vez localizada. Las causas no están bien definidas, pero se puede producir por causas exógenas (café, nicotina, alcohol, alimentos) o endógenas (enfermedades metabólicas, anemia, diabetes y déficits proteínicos). No suele cursar con síntomas y, si estos aparecen, son insignificantes.

Úlcera péptica

Es una solución de continuidad en la mucosa gástrica o duodenal, con pérdida de sustancia, debida a un proceso necrótico con escasa o nula tendencia a la cicatrización. Se debe a la incapacidad de ciertas zonas de la mucosa para resistir la actividad péptica del jugo gástrico.

Se desencadena por una serie de mecanismos agresivo-defensivos que actúan sobre la mucosa, como estímulos fisicoquímicos exógenos (medicamentos antiinflamatorios), estrés, lesiones, quemaduras u operaciones, y sobre todo por infección por *Helicobacter pylori*.

Cursa con dolores de intensidad constante (de 15 minutos a varias horas) que generalmente se acompañan de sensación de hambre y se alivian tras la ingestión de alimentos o antiácidos (ritmo del dolor). Se manifiesta en brotes de duración variable, especialmente durante la primavera y el otoño.

- **Úlcera gástrica:** dolor difuso en el hipocondrio izquierdo.
- **Úlcera duodenal:** dolor en «punta de dedo» en el hipocondrio derecho.

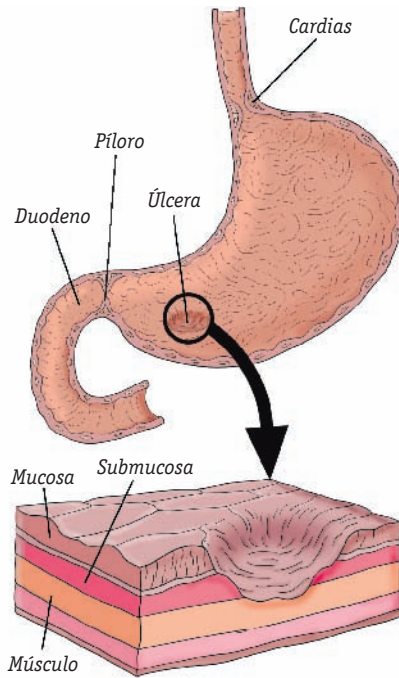


Fig. 10.12. Úlcera de estómago.

Carcinoma gástrico

Tumoración de carácter maligno que afecta a la cavidad del estómago, de aparición más frecuente en varones de 60 a 80 años. No existe una etiología clara que justifique su aparición. Se cree que los factores ambientales pueden desempeñar un papel importante. Su aparición es más frecuente en enfermos con gastritis crónica atrófica o anemia perniciosa (presentan lesiones inflamatorias en la mucosa).

En su inicio suele ser asintomático; presentando tan solo pequeñas molestias intermitentes, que pueden durar de 3 a 5 años. En fases avanzadas cursa con sensación de plenitud o presión, dolores vivos en el epigastrio relacionados o no con las comidas, anorexia, repugnancia a los alimentos, alteraciones de la evacuación y cambios del carácter.

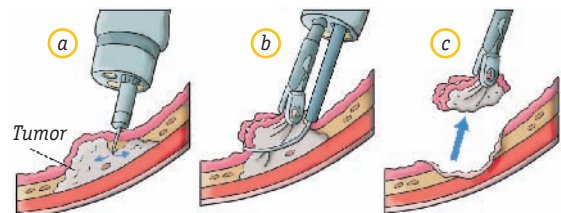


Fig. 10.13. Resección de un carcinoma de estómago con endoscopia.

E Intestino

Malabsorción

Es un conjunto de afecciones de distinta etiología caracterizadas por una absorción defectuosa de los principios inmediatos, las vitaminas, los minerales y el agua. Los síntomas más característicos son diarreas (heces mezcladas con sangre y moco), fiebre, anorexia, disminución de peso e intolerancia a distintos alimentos.

Importante

La **enfermedad celíaca** es una intolerancia al gluten y otras proteínas del trigo, la cebada y el centeno, de carácter hereditario y autoinmune, que se caracteriza por una reacción inflamatoria que altera la mucosa del intestino delgado, dificultando la absorción de macro y micronutrientes.

Apendicitis

Es la inflamación aguda del apéndice vermicular debida a la obstrucción de su luz por una estenosis, un proceso infeccioso, presencia de cálculos, etc. Suele iniciarse de forma brusca, con dolor abdominal epigástrico, náuseas e incluso vómitos, fiebre, lengua saburral y taquicardia. El dolor se irradia hacia la fosa ilíaca derecha, al presionar esta con la palma de la mano hacia el plano medio (**signo de McBurney**). El tacto rectal es doloroso y en la analítica aparece una leucocitosis neutrófila con desviación izquierda.

Colitis ulcerosa

Es una enfermedad inflamatoria no específica del colon y el recto debida a infecciones bacterianas, víricas o micóticas, o a alteraciones psíquicas y reacciones hiperérgicas. Los síntomas más característicos son: diarreas y heces mezcladas con sangre y moco; fiebre, anorexia, disminución de peso e incluso intolerancia a diversos alimentos.

Colon irritable

Es un **trastorno funcional** del colon causado por alteraciones en el sistema nervioso central o en el sistema neuromuscular. Aparece con frecuencia en enfermos neurasténicos y tras infecciones intestinales agudas. Cursa con molestias abdominales: ardores, pinchazos, dolores en la región del colon y heces duras, pastosas o líquidas (falsa diarrea), debido a su permanencia prolongada en el colon.

Diverticulosis

Son herniaciones de la mucosa intestinal que se producen en zonas débiles de la pared intestinal, del colon, especialmente cerca del apéndice epiploico y del borde mesocólico (punto de entrada de los vasos sanguíneos). Se observan con mayor frecuencia en las personas de edad avanzada y su aparición parece deberse a una alteración general de la motilidad en la musculatura circular del colon. Su clínica es similar a la del colon irritable.

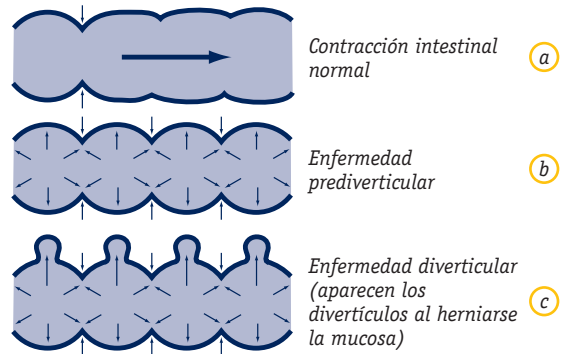


Fig. 10.14. a) Contracción intestinal normal; b) enfermedad prediverticular; c) enfermedad diverticular.

Carcinoma intestinal

Aparece sobre todo en el intestino grueso (colon y recto). Después del estómago, es el lugar de localización más frecuente de los carcinomas dentro del tubo digestivo.

Se inicia con pequeñas molestias y alteraciones de la motilidad que desencadenan cuadros de diarrea o estreñimiento. Cursa con presencia de sangre en las heces, sensación de plenitud y dolor en las fosas ilíacas, izquierda o derecha según su localización. Puede producir obstrucciones, perforaciones y hemorragias.

F Hígado y vías biliares

Hepatitis

Es una enfermedad general de carácter agudo producida por virus específicos, que afecta fundamentalmente al hígado, aunque también puede afectar a otros órganos de forma secundaria y con menor intensidad. En función del tipo de virus, la hepatitis puede ser:

- **Hepatitis de tipo A:** debida al virus A, es la llamada hepatitis infecciosa, su transmisión es fecal-oral y deja una inmunidad duradera. Su incidencia aumenta en casos de hacinamiento y deficiencias en la higiene

personal. Su periodo de incubación es de dos a seis semanas. Se puede tratar con inmunoglobulinas.

- **Hepatitis de tipo B:** es la hepatitis del suero; se transmite tanto por vía parenteral (después de una transfusión sanguínea o mediante jeringas sucias) como por vía oral por contacto tras una infección. Presenta un periodo de incubación de seis semanas y deja una inmunidad temporal. El tratamiento con gammaglobulinas carece de valor específico.

Los síntomas más característicos son ictericia, astenia, meteorismo, dolor en los arcos costales, fiebre, etc.

- **Hepatitis de tipo C:** se transmite por transfusiones o por otras vías percutáneas (autoinyección de drogas por vía intravenosa), por exposición laboral a la sangre (unidades de hemodiálisis). Los síntomas son similares a los de la hepatitis B.

Cirrosis hepática

Enfermedad crónica y difusa del hígado que se caracteriza por la aparición de necrosis que destruye el parénquima. Este se regenera a la vez que prolifera el tejido conjuntivo. Su aparición está ligada, generalmente, a la ingesta elevada de alcohol.

Cursa con astenia, anorexia, dispepsia, meteorismo, dolor abdominal, fiebre y signos como ictericia, ascitis y hepatoesplenomegalia.

Colecistitis

Es la inflamación de la vesícula biliar debida a la obstrucción del conducto cístico por la presencia de cálculos en su interior, que se acompaña de un proceso infeccioso. La clínica se presenta con aparición de fiebre, dolor e hiperestesias en el hipocondrio derecho, náuseas y vómitos. Puede aparecer ictericia cuando afecta al colédoco.

Litiasis biliar

Es la formación de cálculos en la vesícula biliar (**colecistitis**) o en el colédoco (**coledocolitiasis**), siendo la enfermedad más frecuente de las vías biliares. Aparecen por estasis biliar, inflamaciones o trastornos metabólicos. Cursa con molestias leves y poco definidas, como dolor en el hipocondrio derecho, meteorismo, eructos e intolerancia a las grasas, hasta producirse una inflamación u obstrucción del cístico o del colédoco, que desendadena un cuadro de cólico biliar doloroso en el epigastrio (tras las comidas), náuseas y vómitos.

Páncreas

Pancreatitis aguda

Es la inflamación del páncreas debida, sobre todo, a enfermedades de las vías biliares, procesos metabólicos y enfermedades infecciosas.

Cursa con dolor en el epigastrio, náuseas, vómitos, fiebre, distensión abdominal, ictericia y ascitis.

Pancreatitis crónica

Inflamación crónica del páncreas que da lugar a una alteración de su estructura. Se produce por la existencia de litiasis biliar, ingesta de alcohol, etc. Sus síntomas son variables, unas veces se presenta igual que una pancreatitis aguda, otras cursa con dolor persistente durante varias semanas alternando con periodos asintomáticos, esteatorrea e incluso diabetes. Con el tiempo el paciente presenta anorexia y pérdida de peso, hasta llegar incluso a la caquexia.

Caso práctico



1. **Pedro, un paciente de 34 años, sin haber tenido ninguna sintomatología previa, a partir de una situación de conflicto familiar y personal, presenta molestias abdominales que se manifiestan con dolores y sensación de ardor en la región del colon, que no cede con las comidas y que se acompaña de estreñimiento y diarreas. Ante este cuadro clínico:**
 - ¿Qué tipo de trastorno crees que padece?
 - ¿Qué órgano/s estarán afectados?
 - ¿Cuál es su función en el proceso de la digestión?

- **Comenta el diagnóstico de forma razonada, justificando la respuesta.**

Recomendaciones:

- Es conveniente que leas con detenimiento los datos que se presentan en el supuesto y analices cómo se desencadenan los síntomas que padece el paciente, las causas y las características de la enfermedad.
- Repasa los contenidos sobre anatomía, fisiología y patología descritos en el texto, para responder con seguridad a las preguntas planteadas en el supuesto.

H Peritoneo

Peritonitis aguda

Es la inflamación del peritoneo, que tiende a generalizarse por toda la cavidad abdominal. Se inicia de forma brusca, con dolor continuo e intenso localizado en el epigastrio, que llega a inmovilizar al paciente.

Se acompaña de rigidez abdominal, náuseas y vómitos. El tratamiento debe aplicarse de forma inmediata, pues en caso contrario puede producir la muerte.

10.4 Procedimientos de intubación o sondaje digestivo

Estos procedimientos permiten la comunicación de las cavidades del aparato digestivo con el exterior y se pueden llevar a cabo mediante técnicas quirúrgicas y no quirúrgicas.

En ocasiones se les considera como cateterismos o drenajes en general, por la utilización de diferentes tipos de catéteres o sondas, o por la comunicación que establecen entre el exterior y el interior del organismo. Sus objetivos generales son permitir la evacuación o drenaje del contenido normal o patológico e introducir nutrientes y agua (debidamente preparados) y fármacos por vía enteral (Unidad 11). En general su empleo es terapéutico, pero pueden utilizarse también para llegar a un diagnóstico (aspiración del contenido gástrico para su estudio).

A Características generales de las sondas

Las sondas son tubos largos y huecos, de diferentes diámetros, que pueden ser rígidas, semirrígidas y flexibles. En su interior presentan una o más luces. El extremo distal tiene uno o más orificios y es el que queda dentro del aparato digestivo del paciente; el extremo proximal puede ser de diferentes colores, es el que queda en el exterior y el que manipulamos al prestar los cuidados que el paciente requiere.

Cada tipo de sonda tiene distinto calibre, lo que se identifica de manera general por un número que equivale a las unidades French o unidades francesas.

B Tipos de sondas

La elección de la sonda se hace en función del objetivo asistencial, la alimentación, los lavados, la administración de fármacos, la aspiración, el drenaje, etc., que se pretenda lograr y de las características fisiopatológicas del paciente.

Algunas de las sondas más empleadas en el sondaje del aparato digestivo son:

Sondas nasogástricas

Se introducen a través de la nariz o la boca hasta el estómago. Estas sondas son de goma o plástico y suelen medir de 76 a 125 cm de longitud.

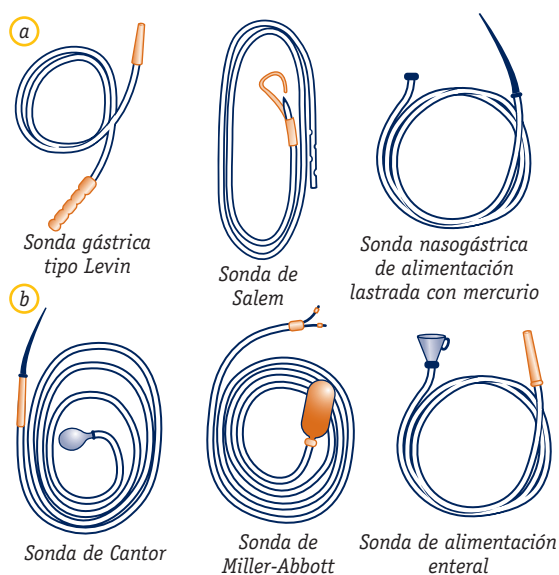


Fig. 10.15. Distintos tipos de sondas: a) sondas nasogástricas; b) sondas nasoentéricas.

Sonda de Levin

Es la más empleada. Es un tubo flexible, de goma o plástico, de una sola luz interior. Cuenta con un único orificio proximal o exterior, que suele estar reforzado con una conexión de diferentes colores (naranja, verde), específica del calibre, con un orificio central en la zona distal, o de inserción de la sonda, y varios orificios laterales. Se suele emplear en nutrición enteral, en lavados, en drenaje y en la recogida de muestras del contenido gástrico. En nutrición enteral cada vez se usa menos, dado que se está sustituyendo por sondas más finas y flexibles, por resultar menos traumáticas.

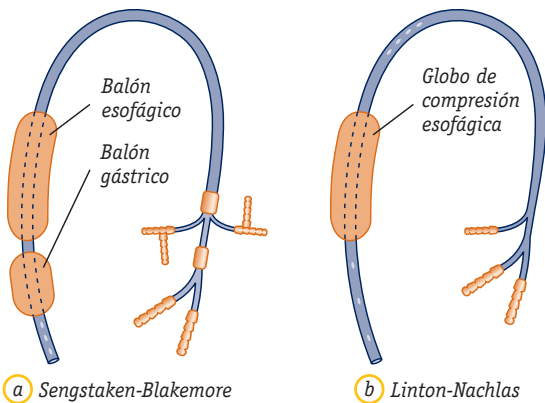


Fig. 10.16. Sondas esófago-gástrico compresoras.

Sonda de Salem

Es una sonda nasogástrica de doble luz interior. Una de las luces permite la entrada de líquidos o la salida del contenido gástrico, y la otra (más fina) permite la entrada de aire para impedir que la sonda se pegue a la mucosa y la lesione. Se utiliza principalmente en el drenaje del contenido gástrico.

Sonda de Sengstaken-Blakemore

Es una sonda de material flexible que consta de dos balones (esofágico y gástrico). La más frecuente dispone de tres luces o vías: una para el llenado del balón esofágico, otra para el llenado del balón gástrico y la tercera luz es el conducto principal de la sonda gástrica. Cada luz tiene su propio color y su identificación. El balón esofágico se llena con aire y tiene como misión comprimir las varices esofágicas. El balón gástrico se llena con aire o agua y permite comprimir las varices gástricas y mejorar el anclaje e inserción de la sonda. La luz que corresponde a la sonda gástrica es la mayor y permite eliminar o introducir sustancias del estómago.

Se emplea en pacientes que sangran activamente por varices esofágicas o gástricas (lo que se determina por endoscopia). Puede introducirse a través de la boca o de la nariz. Para esta misma aplicación terapéutica puede emplearse también la sonda de Linton-Nachlas.

Sondas nasoentéricas

Se introducen por la **nariz** hasta el intestino delgado (duodeno, yeyuno). Estas sondas son más largas, finas y flexibles que las nasogástricas, por lo que resultan menos irritantes. Suelen medir de 91 a 300 cm.

Sonda de Miller-Abbott

Es una sonda de doble luz o doble abertura, que en el extremo distal tiene varios orificios y un globo, y en el

extremo proximal dos aberturas (una para hinchar y deshinchar el globo, y la otra para realizar el drenaje de las secreciones intestinales). Suele emplearse para recoger muestras, hacer irrigaciones y para drenaje de secreciones.

Sonda Nutrisoft

Es una sonda de una luz, provista de un lastre en el extremo distal (para facilitar su introducción) y varios orificios, y de un fiador metálico que facilita su inserción. Es radioopaca, flexible y de pequeño calibre. Suele emplearse en nutrición enteral.

Sondas rectales

Se introducen a través del **ano** hasta el intestino grueso (recto y colon). Suelen medir 30 cm y son de látex o de plástico.

• Sonda rectal

Es un tubo más corto que las sondas anteriores, hueco y flexible o semirrígido, con un orificio distal grande y un único orificio proximal. Se emplea para la administración de enemas y para facilitar la evacuación de gases y de heces.

Existe otro tipo de sondas rectales que incorporan un balón distal y que se utilizan en la administración de enemas: de limpieza en un paciente inconsciente y de retención en radiodiagnóstico.

C Procedimiento de sondaje nasogástrico

Consiste en la introducción de una sonda, a través de las fosas nasales o de la cavidad bucal, hasta el estómago con los siguientes fines:

- **Alimentación:** consiste en la introducción, a través de la sonda, de líquidos hasta el estómago mediante una jeringa u otro sistema de infusión. Este procedimiento se alterna con lavados intermitentes.
- **Administrar medicación.**
- **Aspiración gástrica:** el objetivo es vaciar el contenido del estómago u obtener muestras, conectando la sonda a un aparato de aspiración intermitente o continua. Suele hacerse en situaciones de posoperatorio.
- **Irrigación y lavado de estómago:** la irrigación consiste en introducir lentamente una solución salina en la sonda (30 mL), mediante una jeringa, lo que permite comprobar su permeabilidad. En caso de lavado, se inyectan aproximadamente 500 mL de solución de lavado o antídoto prescrito a través de la sonda, para limpiar o neutralizar el contenido gástrico. Puede hacerse

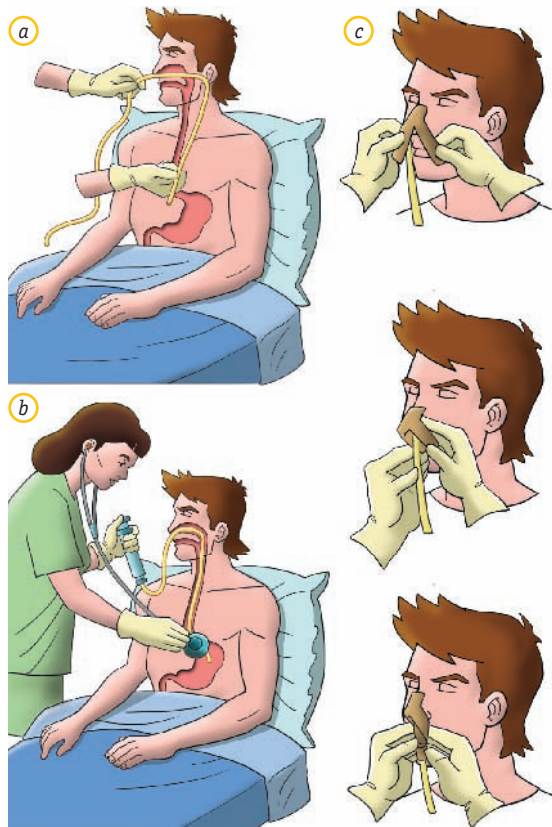


Fig. 10.17. Sondaje nasogástrico: a) medida del trayecto de sonda que se debe introducir (NOX); b) comprobación de la colocación y c) fijación. NOX: nariz, oreja, apéndice xifoides.

tanto para situaciones de sangrado como de ingestión de sobredosis de fármacos.

El procedimiento de sondaje nasogástrico lo realiza la enfermera, con la ayuda del auxiliar de enfermería.

📖 Recursos materiales

- Guantes.
- Sonda digestiva del calibre adecuado (nasogástrica o nasoentérica). Si se trata de una sonda lastrada y radioopaca (nasoentérica), requerirá control radiológico.
- Lubricante hidrosoluble.
- Vaso de agua.
- Jeringa de 50 a 100 mL.
- Batea.
- Bolsa colectora terminal o sistema de aspiración.
- Esparadrado hipoalérgico.

- Fonendoscopio.
- Depresor lingual.
- Tapón de sellado.

📖 Protocolo de actuación

- Lavarse las manos.
- Explicar al paciente lo que se va a hacer, pidiéndole su colaboración. Es importante conseguir su colaboración, pues así será menos traumático el procedimiento.
- Colocar al paciente en posición de Fowler alta si no hay contraindicación.
- Retirar las prótesis dentales si las tuviera.
- Ponerse los guantes.
- Calcular aproximadamente la longitud de sonda necesaria para llegar al estómago. Se realiza midiendo desde la punta de la nariz al lóbulo de la oreja, y desde aquí hasta el apéndice xifoides del esternón (NOX). Generalmente, las sondas poseen marcas orientadoras a los 45 y 55 cm.
- Lubricar el extremo distal de la sonda y colocar al paciente con la cabeza en hiperextensión para facilitar la introducción hacia la nasofaringe.
- Sujetar la sonda a unos 7,5 cm del extremo e introducirla en la fosa nasal con ayuda de la otra mano, empujando el tubo suavemente hacia adelante y hacia abajo, procurando evitar la lesión de los cornetes, por ser zonas muy vascularizadas.
- Coordinar la maniobra de introducción de la sonda con los movimientos de deglución del paciente; si éste colabora, darle pequeños sorbos de agua (ayudándose de una pajita): facilitará la progresión de la sonda.
- Si el paciente estuviera inconsciente, se ayuda la progresión con el laringoscopio y las pinzas de Magill. También puede ayudar flexionarle la cabeza hacia el pecho.
- Hacer avanzar la sonda al mismo tiempo que el paciente traga (son muy útiles los movimientos giratorios). Si se encuentra resistencia, tirar un poco del tubo e introducirlo cuidadosamente hacia abajo. Si en el nuevo intento la sonda continúa sin avanzar, será necesario consultar al médico.
- Comprobar la colocación de la sonda:
 - Colocar el extremo de la sonda en el interior de un vaso con agua y comprobar si burbujea. Esto indica su inserción en el aparato respiratorio.
 - Insuflar aire a través de la sonda y comprobar su entrada en el estómago mediante auscultación en el epigastrio al introducir 30 cm³, aproximadamente, de aire en embolada.
 - Aspirar con una jeringa una pequeña cantidad de contenido gástrico.

- Radiografía de tórax. Es el método más seguro, aunque no se suele utilizar.
- Fijar la sonda con esparadrapo hipoalérgico para evitar lesiones (úlceras por presión en el ala de la nariz).
- Según la finalidad del sondaje, dejar la sonda tapada o conectada a una bolsa colectora o de aspiración, o al sistema de nutrición.
- Acomodar al paciente.
- Recoger todo el material y ordenar la habitación.
- Lavarse las manos.
- Registrar la realización de la técnica en la historia de enfermería.

Ten cuidado



Si el paciente presenta algún problema en las vías respiratorias altas (fosas nasales), por enfermedad u operación, puede introducirse la sonda a través de la boca, siguiendo el mismo procedimiento.

Extracción de la sonda

📖 Recursos materiales

- Guantes.
- Jeringa.
- Batea.
- Toalla.
- Suero fisiológico.
- Pinza de plástico o tapón de sonda.

📖 Protocolo de actuación

- Lavarse las manos y ponerse los guantes.
- Explicar al paciente lo que se va a hacer, haciéndole ver la importancia de su colaboración.
- Colocar al paciente en posición de Fowler, protegiendo la cama con una toalla o protector.
- Retirar el sistema de fijación de la sonda (cinta adhesiva).
- Hacer girar la sonda para comprobar que se mueve libremente; si no fuese así, irrigarla con suero fisiológico.
- Pinzar la sonda y pedir al paciente que haga una inspiración profunda mientras se extrae.

- Recoger el material, asear al paciente y dejarlo instalado cómodamente.
- Lavarse las manos y registrar el procedimiento.

D Procedimiento de sondaje nasoentérico

Consiste en la introducción de una sonda nasoentérica en el intestino hasta el duodeno, el yeyuno o el íleon proximal, a través de las fosas nasales o la cavidad bucal. El material necesario es el descrito para el sondaje gástrico; se diferencia, tan sólo, en el tipo de sonda que se utiliza, y en el control y seguimiento del proceso.

El procedimiento de sondaje es como el nasogástrico hasta llegar al estómago. A partir de aquí, la gravedad y el peristaltismo facilitan su avance hasta el duodeno y el yeyuno. Antes de iniciar la pauta alimentaria indicada, se debe confirmar su localización correcta mediante radioscopia o radiografía.

Este tipo de sondaje lo suele realizar el médico, con la colaboración del equipo de enfermería. Al retirar la sonda, si tiene lastre (de mercurio o tungsteno), se debe desechar en bolsa aparte para su eliminación apropiada, por tratarse de residuos que requieren una eliminación específica.

Importante



En el procedimiento de colocación de una sonda nasoentérica, el médico, para facilitar el proceso, se ayuda de maniobras externas como la guía de la sonda y también puede utilizar fluoroscopia o endoscopia.

E Procedimiento de sondaje rectal

Consiste en la introducción de una sonda a través del recto, con fines terapéuticos para eliminar gases acumulados, drenar el contenido líquido o semilíquido y administrar enemas, a veces con fines diagnósticos.

📖 Recursos materiales

- Guantes.
- Cuña.
- Toallas y papel higiénico.
- Sonda rectal.

- Lubricante hidrosoluble.
- Cinta adhesiva hipoalérgica.
- Hule o protector.
- Bolsa colectora o enema.

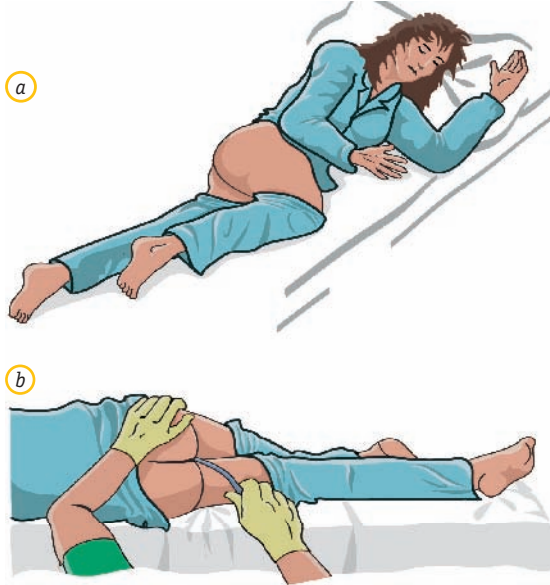


Fig. 10.18. Sondaje rectal: a) posición del paciente, en decúbito lateral izquierdo o Sims, para la inserción de la sonda; b) colocación de la sonda.

Protocolo de actuación

- Preparar el equipo y lavarse las manos.
- Explicar al paciente lo que se va a hacer, pidiéndole que se relaje y respire tranquila y profundamente, lo que facilitará el procedimiento al relajar el esfínter anal.
- Ponerse los guantes.
- Proteger la cama y colocar al paciente en decúbito lateral izquierdo o Sims, con una pierna (la superior) ligeramente flexionada.
- Lubricar el extremo de la sonda.
- Con la mano izquierda (personas diestras) separar los glúteos del paciente y pedirle que inspire profundamente al tiempo que se introduce la sonda (de 7 a 10 cm) con movimientos circulares.
- Fijar la sonda al muslo del paciente con esparadrapo hipoalérgico.
- Poner el extremo exterior de la sonda en agua para comprobar si se forman burbujas por la eliminación del gas, en cuyo caso se conecta a una bolsa colectora de gases si ésta es su indicación. Si se ha insertado

para introducir un enema, realizar esta técnica a continuación.

- Finalizado el procedimiento, retirar la sonda, recoger el material y realizar el lavado perineal, si se precisa.
- Ordenar la habitación y lavarse las manos.
- Registrar la técnica en la historia de enfermería. En el drenaje de contenido fecal anotar su cantidad y características.

F Sondajes de implantación quirúrgica

Son los que se realizan mediante un procedimiento quirúrgico y permiten colocar la sonda en el tramo indicado del aparato digestivo. El objetivo general es aprovechar la máxima función posible del tubo digestivo hasta que el paciente pueda volver a comer, o de forma paliativa en pacientes terminales.

Las indicaciones generales que llevan a realizar estos procedimientos son la existencia de obstrucciones, tumores u otras afecciones, o las intervenciones quirúrgicas.

Suelen comunicar directamente la zona de inserción con el exterior, a través de la sonda.

Algunas de las más empleadas son las de gastronomía (directamente en el estómago), duodenostomía (en el duodeno), yeyunostomía (en el yeyuno), esofagostomía (en el esófago), etc. Estas sondas se suturan a la piel para fijarlas.

10.5 Procedimientos de administración de enemas

Se define el **enema** como la introducción de una disolución en el recto o en la parte inferior del colon. El contenido es extraído o drenado por medios naturales o artificiales mediante estímulo del peristaltismo intestinal.

Pueden utilizarse para limpiar, extraer sólidos o gases de la parte inferior del intestino y administrar soluciones que deban ser retenidas. Según la finalidad con que se apliquen, los enemas pueden clasificarse en:

- **Enemas evacuadores o de limpieza:** son los enemas ordinarios. Consisten en administrar una solución que después de unos minutos es expulsada al exterior.

La solución puede ser jabonosa (desde 500-1500 mL con jabón neutro), o preparada comercialmente.

- **Enemas de retención:** son aquellos en los que la solución introducida no debe evacuarse.

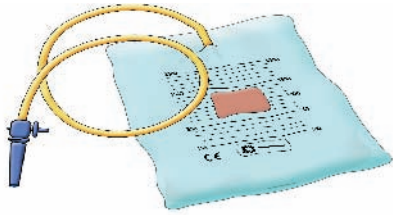


Fig. 10.19. Irrigador desechable.

A Enemas de limpieza

Son enemas **evacuadores**, sin retención, con los que se pretende favorecer el peristaltismo intestinal, provocando una evacuación rápida de las heces, los gases y otras sustancias. Las situaciones en las que con mayor frecuencia se utilizan estos enemas son:

- Pacientes con estreñimiento.
- Después de la extracción de un fecaloma.
- Antes de un parto o de una intervención quirúrgica.
- Antes de un enema medicamentoso o baritado (opaco).
- Antes de una endoscopia, etc.

🔧 Recursos materiales

- Sonda rectal.
- Solución de limpieza: agua templada y jabón neutro (aproximadamente, 5 mL de jabón neutro por 1 000 mL de agua) o solución salina (dos cucharadas de sal común en 1 000 mL de agua). El volumen total varía desde 500 hasta 1 500 mL.
- Sistema irrigador (recipiente y tubo con llave y cánula).
- Guantes.
- Cuña.
- Hule o protector.
- Gasas y papel higiénico.
- Material de aseo.
- Pie de goteo o soporte del irrigador.
- Lubricante hidrosoluble.
- Termómetro de agua.

🔧 Protocolo de actuación

- Lavarse las manos y ponerse los guantes.
- Explicar al paciente lo que se va a hacer, solicitándole su colaboración.

- Si el paciente está encamado, proteger la cama con un hule y colocarle en decúbito lateral izquierdo con la pierna derecha flexionada (posición de Sims), para favorecer la eliminación. Si puede levantarse, ponerlo de pie, con el tronco ligeramente flexionado.
- Tener dispuesta la solución, preparada a unos 36 °C, y el irrigador colocado en el soporte a unos 40-50 cm sobre el paciente.
- Lubricar la cánula del sistema (enema comercial) o realizar el sondaje rectal, para la administración con irrigador.
- Extraer el aire del tubo antes de introducirlo en el recto, hasta que fluya líquido, abriendo la llave de paso.
- Introducir la cánula por el ano (15 cm) con suavidad, dirigiéndola primero en dirección al ombligo y después horizontalmente. Para ello, se separan los glúteos del paciente con una mano y se introduce el tubo con la otra, mientras, se pide al paciente que inspire profundamente y espire con lentitud.
- Administrar la solución, regulando su entrada mediante la pinza o llave incorporada al propio sistema. El flujo se regula subiendo o bajando el recipiente. Si el enfermo siente molestias o dolor cólico, cerrar la entrada de la solución hasta que cesen las molestias, pidiéndole que respire con tranquilidad para después continuar el proceso con lentitud.
- Cuando se haya administrado toda la solución, cerrar el sistema para evitar que entre aire y retirar suavemente la cánula.
- Pedir al paciente que se esfuerce por retener la solución al menos durante 5-10 minutos.
- Ponerle la cuña y ofrecerle papel higiénico.
- Después de la evacuación, recoger el material utilizado, asear al paciente y dejarle instalado cómodamente.
- Lavarse las manos.
- Comunicar las observaciones a la enfermera y anotar en la historia de enfermería, tanto la aplicación del enema como las características de la evacuación.

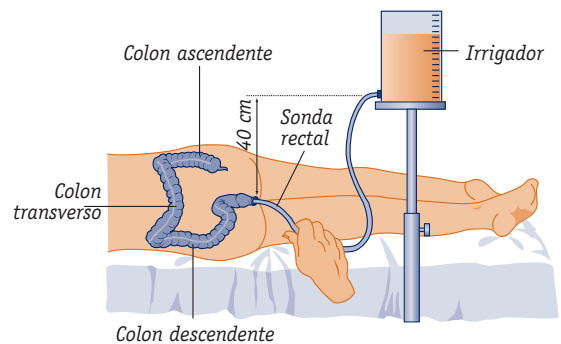


Fig. 10.20. Enema de limpieza con irrigador.

Enemas comerciales

Existe en el comercio una gran variedad de enemas desechables, en los que las pautas a seguir, en cuanto a la técnica de administración, vienen indicadas por el fabricante. Están compuestos por soluciones hipertónicas, que producen distensión abdominal por la irritación de la mucosa y estimulan la urgencia por defecar.

Generalmente se coloca al paciente en decúbito lateral izquierdo (excepto contraindicaciones), con la pierna derecha flexionada, y se administra el enema mediante la aplicación directa de la cánula del preparado en el ano.

Hay que pedir al paciente que retenga la solución durante **10 minutos**, aproximadamente. Después de la evacuación, se deben seguir las mismas pautas que en la administración del enema de limpieza.

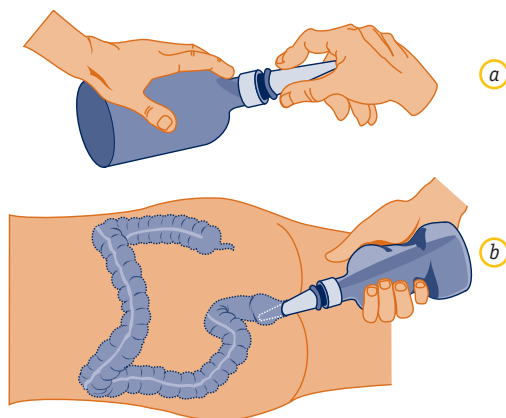


Fig. 10.21. a) Preparación; b) administración de un enema comercial.

B Enemas de retención

Tanto la técnica de administración como las precauciones que se deben tener en cuenta son las mismas que en la administración del enema de limpieza. Sin embargo, es necesario tener presente que en este caso el paciente debe tratar de retener la sustancia o solución administrada durante unos **30 minutos** o el tiempo prescrito para favorecer su finalidad, que generalmente es de carácter terapéutico.

Tipos de enemas

Algunos de los empleados hoy día son:

- **Enema de retención de aceite:** eficaz para lubricar la mucosa intestinal y reblandecer las heces.

En adultos suelen administrarse de 150 a 200 mL de aceite de oliva templado a temperatura corporal.

También ayuda a eliminar las sales de bario administradas para la realización de una radiografía de contraste.

- **Enema de medicación:** debe ser absorbido por la mucosa intestinal y puede tener un efecto local o sistémico. Así, podría aplicarse un enema de neomicina previo a una cirugía del colon, antihelmíntico, anti-séptico, etc.
- **Enema opaco:** su finalidad es diagnóstica, pues permite, mediante la introducción de un enema baritado, visualizar el intestino grueso para su estudio radiológico. Suele ser un preparado comercial al que sólo hay que añadir agua y templarlo a temperatura corporal.

10.6 Cuidados del paciente ostomizado

Se define la **ostomía** como el procedimiento o intervención quirúrgica mediante el cual se abre un orificio artificial (estoma) en la superficie abdominal externa, a fin de facilitar la eliminación del contenido intestinal.

En función del lugar anatómico del estoma, se habla de: faringostomía, esofagostomía, yeyunostomía, cistostomía, etc. Las ostomías más frecuentes en el aparato digestivo son:

- **Colostomía ascendente:** se realiza sobre el colon ascendente del paciente por diverticulitis perforante, tumores inoperables del colon, traumatismos, etc. El paciente elimina heces acuosas o semisólidas de forma casi continua.
- **Colostomía transversa:** se hace sobre el colon transverso. Las indicaciones suelen ser las mismas que en el caso anterior, pero se usa con más frecuencia. Las heces suelen ser semisólidas.
- **Colostomía descendente o sigmoidea:** se practica sobre el colon descendente o sigmoideo. Está indicado en caso de cáncer de este tramo digestivo o del recto, la diverticulitis crónica, los traumatismos, etc. Es la más común de todas y la más fácil de controlar. Las heces están formadas y presentan cierta consistencia.
- **Ileostomía:** se practica sobre el íleon, generalmente por colitis ulcerosa, cáncer, enfermedad de Crohn, etc. Es importante fijar con meticulosidad la bolsa para evitar lesiones en la piel por el drenaje enzimático del estoma.

A veces se coloca una bolsa reservorio dentro de la cavidad abdominal (se crea del asa del íleon), que se va aumentando gradualmente de tamaño hasta alcanzar incluso los 500 mL.

Importante



Complicaciones posoperatorias precoces de los estomas: edema, necrosis, hemorragia y hematoma. Complicaciones tardías: dermatitis periestomal y hernia.

A Objetivos de los cuidados del estoma

- Regular el vaciamiento intestinal de gas, moco y heces para que el paciente pueda llevar una vida normal.
- Es necesario enseñar al paciente a habituarse a un horario de defecación, a respetar las medidas dietéticas y a administrarse sus enemas.

Deben tenerse en cuenta los trastornos físicos y psicológicos que la ostomización supone para el paciente, y tratar de que éste participe, lo antes posible, en el cuidado de su ostomía, prestándole el apoyo necesario.

- Evitar el olor. Esto es muy importante para la aceptación del problema por el paciente. Se utilizan para ello bolsas con filtros de alta capacidad.
- Mantener la piel limpia y sin excoりaciones con compresas, agua tibia o jabón muy suave y secarla con una toalla o gasas, mediante toques suaves, intentando eliminar todo el jabón para evitar que se irrite la piel.

Secar al aire. Si a pesar de todo apareciesen irritaciones, tratarlas con una pasta protectora o el medicamento prescrito por el médico.

Además de las bolsas se emplean en estas situaciones, generalmente, placas o anillos protectores del estoma, que se adaptan meticulosamente a éste para evitar complicaciones.

B Cambio del apósito y de la bolsa de ostomía

Son procedimientos de higiene que previenen la aparición de infecciones y proporcionan comodidad al paciente.

Pueden emplearse dispositivos, o bolsas de una sola pieza (desechables), que se aplican directamente sobre la piel. Sin embargo, los dispositivos más empleados son las bolsas de dos piezas.

Pueden ser cerradas (sin orificio de salida) o abiertas (con cierre de pestaña) y que llevan un anillo protector adhesivo con un disco en el que se fija la bolsa.

Si las heces son líquidas es preferible la bolsa abierta. Suelen contener productos (carbón activo) que disminuyen el mal olor. Pueden sujetarse con fajas o cinturones.

🔗 Recursos materiales

- Guantes.
- Material para el aseo (agua tibia, jabón, toallas, palan-gana, solución antiséptica).
- Material de curas. Bolsa de ostomía.
- Cinturón de sujeción de la bolsa, si se precisa.
- Bolsa de ropa sucia.

🔗 Protocolo de actuación

- Lavarse las manos y ponerse los guantes.
- Explicar al paciente lo que se va a hacer, tratando de hacerle ver la necesidad de que aprenda a cuidar por sí mismo su estoma, estimulando los autocuidados.
- Respetar en todo momento la intimidad del paciente, cubriéndole de forma que sólo aparezca expuesto el abdomen.
- Retirar la bolsa de ostomía sucia, siempre de arriba abajo (sujetando con una mano la piel) para evitar que se vierta el contenido. Observar el volumen y las características de las heces.
- Limpiar suavemente el **estoma** con agua y jabón neutro, en forma circular, de dentro hacia afuera; retirar los residuos dejados por la bolsa de ostomía y secar bien la zona con suaves movimientos de presión, nunca de frotación. Puede emplearse también un secador o dejar secar al aire.
- Proteger la piel con pomada si está prescrita o emplear barreras de protección cutánea que se recortarán mostrando sólo el estoma y no la piel.
- Colocar la bolsa nueva, retirando el plástico protector del orificio; ahuecarla con el dedo para evitar que haga succión sobre el estoma y humedecerla con agua para conseguir una mayor adherencia.
- Retirar la cubierta protectora de la zona adherente y oprimir suavemente sobre la piel para facilitar la unión de ambas cubiertas (de esta forma se fijará mejor el microporo).
- Adaptar la bolsa alrededor del estoma, dejando un margen de unos 2-3 mm, a fin de evitar una posible estrangulación de la zona.
- Para que la bolsa esté correctamente colocada, su parte distal debe quedar en un plano horizontal al paciente.
- Reordenar la cama e instalar cómodamente al paciente.
- Recoger y limpiar todo el equipo, desechando la bolsa de ostomía sucia.
- Lavarse las manos.
- Comunicar las observaciones y registrarlas en la historia de enfermería.

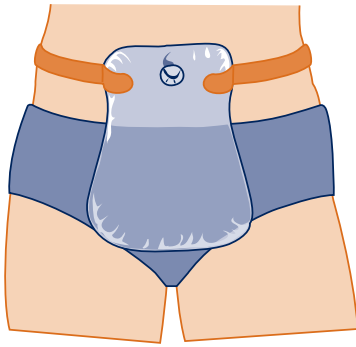


Fig. 10.22. Bolsa de colostomía.

B Irrigación por colostomía

Se define así al lavado del intestino a través del ano artificial, con el fin de controlar la incontinencia fecal, preparar al paciente para cirugía o radiología intestinal y evacuar las heces en caso de estreñimiento.

Es necesaria siempre la prescripción médica, pues en algunos casos puede estar contraindicada (como en las colostomías ascendentes, en niños, en pacientes con diarrea o en los que reciben radioterapia).

Es el procedimiento de control de evacuación más satisfactorio.

En el cuidado del paciente ostomizado, el auxiliar de enfermería colaborará con la enfermera, en la realización de las diferentes técnicas, cuando ésta solicite su ayuda, y participará en todos los cuidados integrales del paciente para favorecer su aceptación y adaptación a la nueva situación.

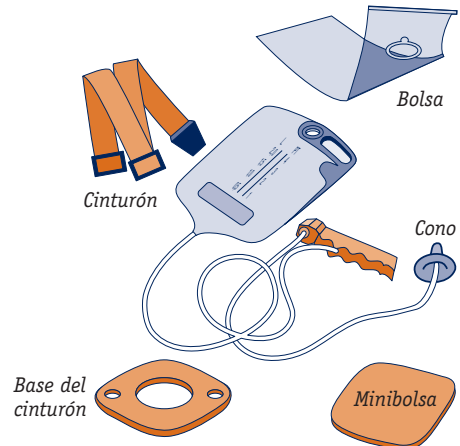


Fig. 10.23. Elementos necesarios para el sistema de irrigación de la colostomía.

Caso práctico

2. A Benito, de 55 años de edad, se le ha practicado una ileostomía hace 15 días y es necesario enseñarle las pautas necesarias para su higiene y adaptación a su nueva situación física y psicológica:

- ¿Qué recursos materiales son necesarios?
- ¿Cómo se lleva a cabo la higiene del paciente y el cambio de la bolsa de ostomía?
- ¿Cómo debe enfrentarse el paciente, de nuevo, a su actividad social, laboral, física y sexual?

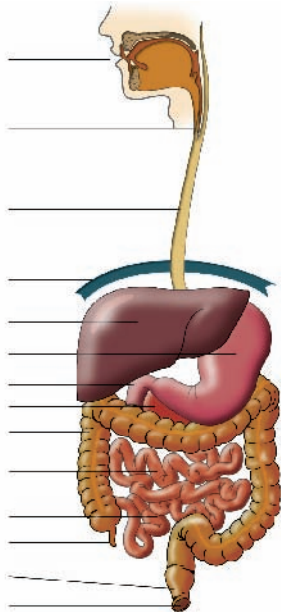
- ¿Cómo crees que se siente el paciente?
- ¿Qué tipo de ayuda será necesaria para superar esta situación?

Recomendaciones:

- Es importante que vuelvas a repasar los contenidos de la Unidad 4 para poder plantear el plan de cuidados de higiene del paciente.
- Trata de responder a las cuestiones planteadas de manera clara y concisa y, si es necesario, revisa los cuidados del paciente ostomizado (10.6).




1. Identifica cada uno de los órganos que forman parte del aparato digestivo:

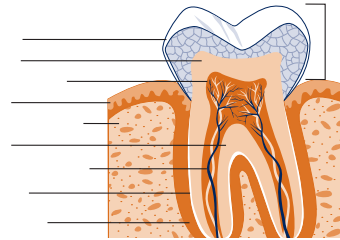


2. Especifica en qué situaciones están indicados con mayor frecuencia los enemas de limpieza.
3. Utilizando un diccionario especializado o un libro de patología, define los siguientes términos: acalasia, hernia de hiato, colitis, ictericia y hemorroides.
4. Indica en qué órganos se localizan las siguientes estructuras: islotes de Langerhans, válvulas conniventes, conducto cístico, ciego, conducto colédoco, cardias, conducto de Santorini, dentina, células parietales, glándulas parótidas y placas de Peyer.
5. Las paredes de los órganos que forman el tubo digestivo están constituidas de fuera adentro por cuatro capas de tejidos: ¿cuáles son?
6. ¿Qué nombres reciben las glándulas salivales y los conductos por los que vierten la saliva a la boca?
7. Explica el significado de los siguientes términos: disfagia, pirosis, sialorrea y odinofagia.

8. Identifica los dibujos con cada uno de los tipos de sondas:



9. Cita los tipos de jugos que participan en el proceso de absorción intestinal.
10. Observa la siguiente figura de un diente e identifica cada una de sus partes:



11. Relaciona cada una de las siguientes enfermedades con el órgano que está afectado: hepatitis, apendicitis, acalasia, colecistitis, gastritis, diverticulosis, estomatitis y colitis ulcerosa.
12. Indica en un cuadro los tipos de enemas de retención que conozcas y sus características principales.
13. ¿En qué se diferencian la gastritis de la úlcera péptica?
14. ¿Cuáles son las funciones del estómago en el proceso de la digestión?
15. ¿Qué conductos y glándulas desembocan en el duodeno para verter en él su contenido, y de dónde proceden?



1. **¿Cuál de estos órganos no forma parte del aparato digestivo?**
 - a) Boca.
 - b) Esófago.
 - c) Faringe.
 - d) Laringe.
2. **Una de las siguientes sondas no es nasogástrica:**
 - a) Miller-Abbott.
 - b) Salem.
 - c) Gástrica de Levin.
 - d) Sengstaken-Blakemore.
3. **El aumento en la eliminación de saliva, se denomina:**
 - a) Odinofagia.
 - b) Sialorrea.
 - c) Pirosis.
 - d) Halitosis.
4. **El orificio artificial de las ostomías se conoce con el nombre de:**
 - a) Agujero ostómico.
 - b) Colostomía.
 - c) Estoma.
 - d) Orificio gástrico.
5. **La unión del esófago con el estómago coincide con el:**
 - a) Píloro.
 - b) Antro.
 - c) Fundus.
 - d) Cardias.
6. **Señala la respuesta correcta:**
 - a) El apéndice forma parte del intestino grueso.
 - b) La glándula parótida es impar.
 - c) El cuello de un diente coincide con su parte superior y externa.
 - d) La nasofaringe forma parte de la laringe.
7. **Para realizar un sondaje nasogástrico se debe colocar al paciente en posición de:**
 - a) Trendelenburg inverso.
 - b) Decúbito supino.
 - c) Fowler.
 - d) Roser.
8. **Los pliegues de la mucosa del intestino delgado se denominan:**
 - a) Vellosidades.
 - b) Válvulas conniventes.
 - c) Microvellosidades.
 - d) Submucosas.
9. **El enema opaco se utiliza con fines:**
 - a) Terapéuticos.
 - b) Evacuatorios.
 - c) Higiénicos.
 - d) Diagnósticos.
10. **¿Cómo se denomina a las herniaciones de la mucosa intestinal?**
 - a) Diverticulosis.
 - b) Colelitiasis.
 - c) Diverticulitis.
 - d) Colecistitis.
11. **¿Cuál de las glándulas citadas desemboca en la cavidad bucal?**
 - a) Submaxilares.
 - b) Parótidas.
 - c) Sublinguales.
 - d) Sebáceas.
12. **¿Cuál de estas afirmaciones es correcta?**
 - a) El yeyuno-íleon es la primera parte del intestino delgado.
 - b) El ciego se localiza en el colon descendente.
 - c) El conducto colédoco desemboca en el duodeno.
 - d) El conducto de Santorini se localiza en el hígado.
13. **¿En cuál de estas situaciones no debe prescribirse un enema de limpieza?**
 - a) Pacientes con estreñimientos.
 - b) Pacientes con colitis.
 - c) Antes de administrar un enema medicamentoso.
 - d) Después de la extracción de un fecalota.